

Gesundheit + Impffreiheit für Tiere e.V.

Friedrich-Andrae-Str. 6
Weinstraße 24

67480 Edenkoben
Tel. 06323 - 2895
www.impffreiheit.de

Spendenkonto: Spark. Südl.
Weinstr. BLZ 548 500 10
Konto Nr. 351 305 58



Liebe Frau Dr. B.,

da Sie in der Reiter-Revue schon oft guten Rat wussten, wenden wir uns in unserer Not heute an Sie. Im September 2000 haben wir unsere Pferde Danburino 9, Diorith 8 und Rubelite 6 Jahre alt, wie jedes Jahr mit **Resequin – Plus geimpft**, bzw. von unserem Tierarzt **impfen lassen**, der auch **vorher einen guten Gesundheitszustand attestierte**.

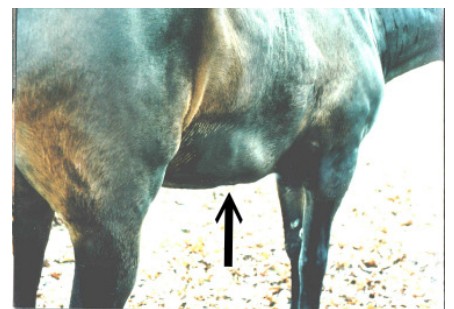
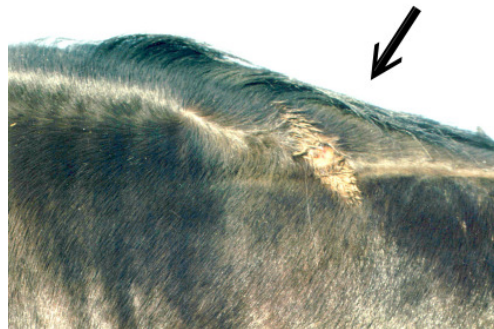Schon am folgenden Abend hatten alle drei 39 Grad Fieber, tags darauf 41 Grad. Am zweiten Tag schwellte Danburino das Maul und die Nüstern so an, dass starke Atemgeräusche zu hören waren. Ein paar Stunden später tropfte blutiges Sekret aus rot entzündeter Nase. Später wurden die Schleimhäute weiß. Bei Diorith wanderte eine Beule von der Einstichstelle linke Halsseite auf den Mähnenkamm, wo sie nach 2 Tagen aufging und ebenfalls blutiges Sekret an beiden Seiten des Halses herunterlief. Danach wanderten bei allen Pferden Beulen über die Schultern in die Sattellagen seitlich auch an der Brust herunter in die Vorderbeine. Bei Rubelith wanderte eine Beule am linken Bein bis zum Kronrand. Das war so schmerzhaft, dass er nicht auftreten konnte, dazu 41 Grad Fieber über 10 Tage. Wir mussten ihn an den Tropf hängen, er nahm nichts mehr zu sich. Nachdem die Entzündung abgeklungen war, bildete sich eine 4 – 5 cm breite Kluft quer an Kronrand. Es dauerte 1 Jahr, bis der Huf sich erneuert hatte und die Kluft rausgewachsen war. Die Bilder haben wir nach einem $\frac{3}{4}$ Jahr gemacht. Erst Ende dieses Sommers, nach einigen Rückschlägen war Rubelith lahmfrei, auf extra weichem Boden und wir konnten langsam wieder reiten.

Vor 9 Wochen, am 20. Oktober fing bei diesem Pferd die ganze Katastrophe wieder von vorne an. Plötzlich konnte Rubelith wieder nicht mehr auftreten. Diesmal war es das andere Vorderbein. Abends schon 41 Grad Fieber. Nach 2 Tagen erschien eine Beule unter dem Karpalgelenk und wanderte außen an den Sehnen Richtung Kronrand, genau wie 1 Jahr zuvor am linken Bein. Mittlerweile hat sich auch wieder eine Kluft gebildet, die zu den gleichen Folgen führen wird, wie am linken Huf. Bei Danburino 5 Tage später dasselbe Bild. Die Beule blieb aber in Höhe Fesselkopf und wird, so hoffen wir, den Huf nicht zerstören. Bei Diorith blieb es bis jetzt bei Fieber und einer kleinen Beule am Schulterblatt. Wenn wir den immer wiederkehrenden Prozess nicht aufhalten können, werden wir unsere Pferde verlieren.

Wir sind verzweifelt, was können wir tun?

In hoffnungsvoller Erwartung auf Ihre Antwort

Brigitte P.



Liebe Tierfreunde, soweit der authentische Bericht einer Tierhalterin. Solche und ähnliche Berichte von frustrierten Tierhaltern erreichen uns fast täglich, ein Skandal!!! Bitte schreiben, mailen, oder rufen Sie uns an, wenn Sie ein gesundheitliches Problem bei Ihrem Haustier haben, wir helfen Ihnen weiter! Sie haben einen Schaden aus einer Impf-, Antibiotika-, Cortison-, Entwurmungs- u.a. Behandlung bei Ihrem Tier zu beklagen, nehmen Sie bitte Kontakt mit uns auf, damit wir anderen Tierhaltern damit helfen können. Wir geben Ihre Adresse nur auf Ihren Wunsch hin weiter, ansonsten bleibt sie anonym. Der Verein ist als gemeinnützig anerkannt!

Kopieren und Verteilen ist ausdrücklich erwünscht - Nachdenken und Handeln wird nachdrücklich erwartet!